

Cirugía

Técnicas endoscópicas en reproducción. Laparoscopia, histeroscopia, hidrolaparoscopia transvaginal: utilidad diagnóstica y terapéutica

Endoscopic techniques in reproduction. Laparoscopy, hysteroscopy, transvaginal hydrolaparoscopy: diagnostic and therapeutic utility

P. Álvarez Álvarez, T. Pérez Medina

Hospital Universitario Santa Cristina. Servicio de Obstetricia y Ginecología. Madrid

Resumen

El progreso constante de las distintas técnicas de diagnóstico y tratamiento englobadas en el término de Reproducción Asistida, es un hecho evidente y contrastado que nos hace modificar nuestra actitud y conducta profesional. A su vez, la necesidad de rentabilizar la realización de dichas pruebas ha cambiado nuestra conducta en algunas de las indicaciones quirúrgicas clásicas en Reproducción, desde la cirugía por laparotomía en la corrección de tabiques uterinos, abandonada desde el advenimiento de la histeroscopia, hasta la clásica laparoscopia cuya realización era imprescindible al finalizar los estudios de esterilidad (1).

El objetivo de la investigación de la pareja estéril en la era de la medicina basada en la evidencia, es evitar pruebas innecesarias que demoran el diagnóstico y encarecen el proceso (2), siendo imprescindible confirmar la existencia de ovulación, la integridad anatómica de las trompas y la presencia de una proporción suficiente de espermatozoides morfológica y funcionalmente normales. Las técnicas endoscópicas para la evaluación de la esterilidad femenina son:

- Cuidad pélvica: laparoscopia, hidrolaparoscopia transvaginal.*
- Cuidad uterina: histeroscopia.*
- Trompas de falopio: salpingoscopia, faloposcopia.*

El motivo de este artículo es actualizar nuestros conocimientos endoscópicos en reproducción, así como reflexionar sobre su uso diagnóstico y terapéutico.

Palabras clave: Reproducción. Laparoscopia. Histeroscopia. Hidrolaparoscopia transvaginal.

Correspondencia: Dra. Pilar Álvarez Álvarez
C/ Santiago de Compostela nº 88. Piso 11. Letra F
28035 Madrid
Correo electrónico: palvareza@sego.es
paa-2009@hotmail.com

Summary

The constant progress of the different diagnosis techniques and treatment included in the term of Attended Reproduction, is an evident and contrasted fact that has made us modify our attitude and professional behavior. In turn, the necessity to make the realization of this tests ready worth while has changed our behavior in some of the classic surgical indications in Reproduction, from the surgery for laparotomy in the correction of uterine partitions, abandoned since the coming of the hysteroscopy, to the classic laparoscopy whose realization was indispensable when concluding the studies of sterility (1).

The objective of the sterile couple's investigation in the era of the medicine based on evidence, is to avoid unnecessary tests that delay the diagnosis and make the process more costly (2), while it is indispensable to confirm the ovulation existence, the anatomical integrity of the fallopian tube and the presence of an enough proportion of sperms morfology and functionally normal. The endoscopic techniques for the evaluation of the female sterility are:

- Pelvic cavity: laparoscopy, transvaginal hydrolaparoscopy.

- Uterine cavity: hysteroscopy.

- Fallopian tube: salpingoscopy, falloposcopy.

The reason of this article is to update our endoscopic knowledge in reproduction, as well as to reflect on its diagnostic and therapeutic use.

Key words: Reproduction. Laparoscopy. Hysteroscopy. Transvaginal hydrolaparoscopy.

1. LAPAROSCOPIA

El diagnóstico de esterilidad femenina de aquellas pacientes con sospecha de endometriosis, enfermedad inflamatoria pélvica, patología tubo-ovárica y/o malformaciones uterinas debe realizarse mediante estudio endoscópico lo más completo posible.

En relación a la valoración tubárica la histerosalpingografía (HSG) describe la anatomía uterina interna y la arquitectura intratubárica. Mientras, la laparoscopia informa de la morfología externa de la trompa y del ovario y de sus relaciones, adherencias, malformaciones... Tradicionalmente, la laparoscopia con cromopertubación ha sido el patrón oro para su investigación y generalmente posterior a la realización de una HSG. Recientes ensayos clínicos como el de Perquin y cols. (3), nos proponen realizarla de primera intención. Sin embargo, la ESHRE la indica como procedimiento de primera elección para la valoración tubárica, ya que ofrece mejor relación coste-beneficio (recomendación B). La histerosonosalpingografía (HSSG), según el metaanálisis de Holz (4) es superior a la HSG y similar a la laparoscopia, siendo una alternativa a la HSG en pacientes con morbilidad desconocida y con riesgo de alergia al contraste yodado (recomendación A). La laparoscopia con cromopertubación, se presenta como alternativa de segunda elección, siendo electiva si existe

sospecha clínica o ecográfica de patología pélvica. (Recomendación B). Por último la serología de Clamidia parece tener un valor predictivo similar a la HSG.

La laparoscopia diagnóstica propiamente dicha está en desuso, ya que ante los hallazgos (p.ej. endometriosis) se aconseja su vertiente terapéutica. Algunas de sus indicaciones y contraindicaciones se resumen en la tabla 1. La técnica laparoscópica en Reproducción se basa en los principios microquirúrgicos descritos en los tratados que todos conocemos, por lo que no se detallará en esta exposición.

1.1. patología tuboperitoneal

Indicación frecuente tanto por anamnesis, como complemento diagnóstico o terapéutico ante HSG dudosas o con diagnóstico de hidrosalpinx.

Debemos realizar tanto una puntuación tubárica como adherencial, ya que es frecuente la asociación entre patología tubárica intrínseca y componente adherencial más o menos grave que dificulte la captación ovular. La patología tubárica puede ser evidente antes de la cromopertubación, pero muchas veces será esta prueba la que describirá las anomalías existentes (imagen 1). En ocasiones, permite un diagnóstico etiológico como: la salpingitis ístmica nudosa o la compresión de la trompa por miomas intramurales.

Las indicaciones de cirugía reconstructiva de la

Tabla 1

Indicaciones y contraindicaciones de la laparoscopia en esterilidad

- Sospecha o existencia de patología tuboperitoneal
- Sospecha de EPI
- Antecedentes de cirugía previa
- Embarazo ectópico
- Endometriosis
- Trastornos ováricos. Amenorreas
- Patología uterina: Malformaciones, miomas
- Otras: Reproducción Asisida

Absoluta: Inesistente

Relativa: En función de la calificación del cirujano, instrumental y personal (hernias diafrágicas, enf. cardiorrespiratoria grave, pesos corporales extremos, masa abdominal voluminosa, gestación intrauterina avanzada, antecedentes de peritonitis generalizada, bloqueo pélvico, cáncer invasivo, numerosas intervenciones abdominales)

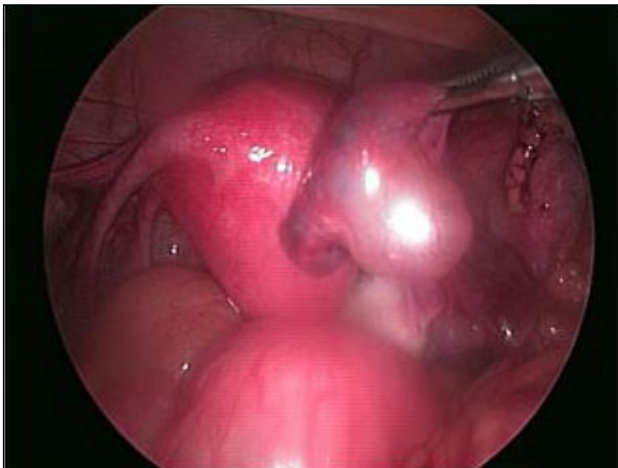


Imagen 1

Hidrosalpinx, sólo visible tras la realización de una cromopertubación

trompa, desde el advenimiento de las Técnicas de Reproducción Asistida (TRA), se limitan a liberación de adherencias lasas (adhesiolisis), fimbrioplastias y neosalpingostomías (5) en los casos indicados y en centros especializados, realizando la clasificación de Puttemans de gran valor pronóstico y terapéutico, asumiendo a su vez, que la tasa de embarazos ectópicos en estas pacientes, es elevada (7-8%) así como, la tasa de reobstrucciones (4,2%).

Desde hace varios años, es conocida la relación entre la presencia de hidrosalpinx y los malos resultados en reproducción asistida (6, 7). Numerosos trabajos incluidos en el metaanálisis de Camus (8) confirman que la presencia de hidrosalpinx en los ciclos de FIV se asocia a una reducción a la mitad en las tasas de embarazo, así como un aumento al doble de la tasa de abortos precoces.

Una revisión reciente de la Cochrane (9) concluye que la realización de una salpingectomía mejora los resultados. Siendo esta actitud clara en los casos de hidrosalpinx de gran tamaño, visibles ecográficamente, o en casos de hidrosalpinx bilateral. Publicaciones

recientes (10-12), obtienen similares tasas de embarazo, sin observar alteraciones en la reserva ovárica con la oclusión proximal de la trompa, por lo que promueven su realización principalmente en aquellos casos con dificultad técnica.

Por otra parte, la revisión de la Cochrane (13) de FIV versus reanastomosis tuba rica no encuentra estudios adecuados para adoptar una actitud terapéutica unánime.

1.2. Enfermedad inflamatoria pélvica (EPI)

La laparoscopia efectuada en los casos de EPI, puede ser por:

a) Procesos agudos. Se harán tomas de cultivo y se efectuarán actos terapéuticos de interés como adhesiolisis y drenaje de abscesos.

b) Procesos crónicos, ante la falta de respuesta antibiótica o como tratamiento de las secuelas tuba ricas (abscesos tuboováricos, hidrosalpinx).

Entre los agentes etiológicos implicados haremos mención especial al bacilo de Kock, cuya incidencia está en aumento en la patología tuberculosa. La laparoscopia no permite el diagnóstico, salvo que se visualicen lesiones específicas como la diseminación miliar, la presencia de cáseum (imagen 2).

1.3. Embarazo extrauterino

La ecografía transvaginal (ETV), determinaciones hormonales y el tratamiento con metotrexate, han supuesto un gran avance en el diagnóstico y tratamiento de este trastorno sin necesidad de cirugía.

La laparoscopia permite diferenciar el embarazo extrauterino complicado de otras patologías que exigen “urgencias ginecológicas” (hemorragia folicular, cuerpo lúteo hemorrágico, torsión de un quiste de ovario, etc.).

La decisión más importante es la realización de una cirugía conservadora o radical. Como indicativo para la toma de decisiones existen tablas como la de

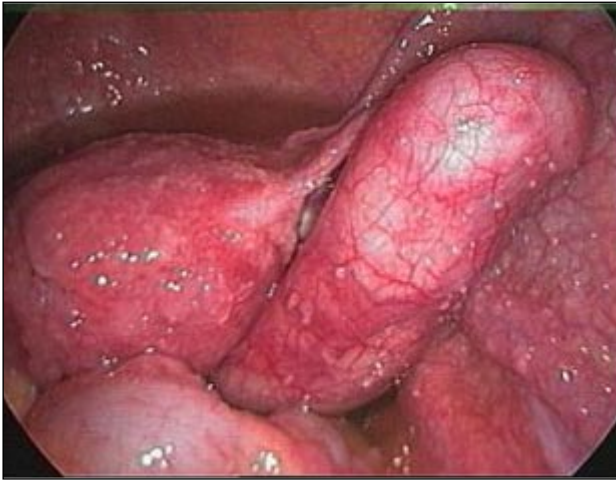

Imagen 2

Tuberculosis genital diseminación miliar y presencia de cáseum

Pouly (14) en la que se valoran las posibilidades futuras de fertilidad de la mujer por vía natural o mediante FIV.

1.4. Patología ovárica y endometriosis

La cirugía ovárica está indicada en quistes no funcionales teratomas, cistoadenomas... y adoptando las precauciones oncológicas en caso de sospecha. La técnica debe incluir las normas de la cirugía conservadora con profilaxis adherencial.

La presentación de la endometriosis puede variar desde lesiones mínimas hasta grandes endometriomas ováricos que distorsionan la anatomía anexial, asociados o no a la presencia de adherencias. El tratamiento se individualizará en función de la edad, deseos gestacionales, sintomatología y respuesta a tratamientos previos. La laparoscopia sigue siendo el gold estándar en el tratamiento quirúrgico de la endometriosis (15).

En mujeres jóvenes, asintomáticas, sin deseo gestacional en la que se realiza un diagnóstico casual, el proceder más unánimemente aceptado, consiste en eliminar implantes, liberar adherencias, adoptando una actitud expectante ante el hallazgo de una tumoración ovárica, repitiendo eco en unos meses. Solo en los casos de persistencia de dicha formación o cuando su tamaño es superior a 4 cm se adopta una postura intervencionista.

Las mujeres asintomáticas, con deseo gestacional, la actitud es más controvertida, aunque se tiende a realizar una Técnica de Reproducción Asistida (TRA) previo a la laparoscopia, salvo en casos de endometriomas >de 4 cm. La existencia de sintomatología

implica tratamiento quirúrgico, lo más conservador posible.

El protocolo de actuación en los casos en los que se ha decidido practicar una primera laparoscopia son: Confirmación con visualización y biopsia de las lesiones, clasificación según la ASRM, tratamiento de los endometriomas preferentemente quistectomía (16) según la última revisión de la Cochrane, adhesiolisis y tratamiento de los implantes peritoneales, sin olvidar hemostasia cuidadosa y lavado peritoneal cuidadoso. Transcurrido un año de la intervención quirúrgica sin gestación espontánea se recomienda FIV.

La práctica quirúrgica en las recidivas es controvertida, quedando relegada a grandes, complicados o sintomáticos.

1.5. Drillig ovárico

Sustituye a la resección en cuña, realizada en los casos de PCOS (Síndrome de ovario poliquístico) en los casos resistentes a tratamiento médico. Consiste en la destrucción puntiforme de la cápsula ovárica (diatermia) en 8-10 lugares en el borde antimésentérico del ovario representado en la imagen 3, para prevenir la formación de adherencias que tienen lugar en el 20% de los casos. Su beneficio se reduce a 6-12 meses, por lo que no se considera tratamiento de primera elección. Farquhar obtiene mejores resultados con el drilling que con clomifeno (17). Posteriormente, este mismo autor en una revisión de la Cochrane observa resultados similares con el drilling que con gonadotropinas y sin riesgo de hiperestimulación ovárica (18). Kocak et cols. (19) obtienen mejores resultados con el empleo de metformina. Todos estos datos corroboran su indicación como tratamiento de segunda línea en el PCOS.

1.6. Patología uterina

En relación a la patología uterina, la laparoscopia es especialmente útil para la confirmación diagnóstica de las malformaciones uterinas y de los miomas.

La visualización del contorno externo del útero, permite distinguir entre un útero septo o bicorne (imagen 4), ni la HSG ni la histeroscopia son capaces de ello. En la actualidad la ETV 3D y la RNM permiten su diagnóstico evitando las técnicas endoscópicas. La cirugía de las malformaciones uterinas (septos) y de los miomas submucosos se realiza vía histeroscópica. La laparoscopia se centra en las malformaciones uterinas no comunicantes, miomas subserosos sintomáticos de gran tamaño e intramurales que deforman

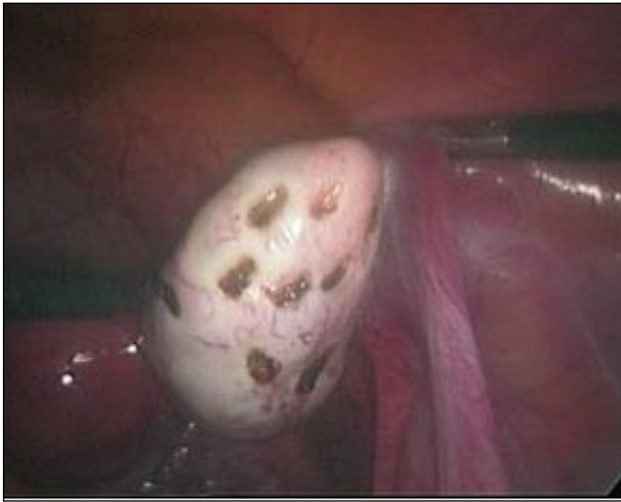

Imagen 3
Drilling ovárico

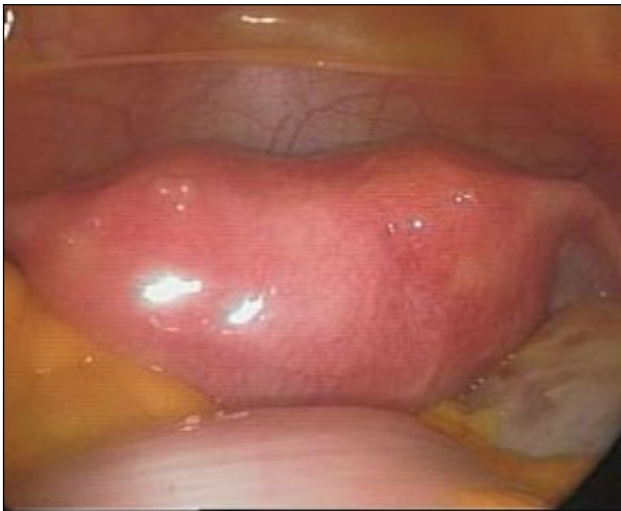

Imagen 4
Útero arcuato

cavidad endometrial. El número de miomas adquiere menos importancia en la vía de abordaje que el tamaño, la mayoría establecen un tamaño máximo de 9-10 cm (20, 21).

1.7. Otras indicaciones

Otras posibles indicaciones dentro de la reproducción son las amenorreas primarias y secundarias realizando el diagnóstico de: disgenesias gonadales con extirpación en los casos de cariotipo 46XY; síndrome de ovario resistente o insuficiencia ovárica precoz.

En pacientes oncológicas, se realiza la transposi-

ción ovárica previa a la radioterapia, así como, su extirpación o biopsia para criopreservación.

Las técnicas de transferencia intratubárica de cigotos, en la actualidad carecen de protagonismo.

Hay dos situaciones que pueden producirse tras una TRA y en las cuales la laparoscopia puede ser de gran utilidad: detorsión de ovarios hiperestimulados y el tratamiento quirúrgico del embarazo ectópico.

Conclusiones

La laparoscopia sigue siendo, a pesar del progreso de otras técnicas de diagnóstico menos agresivas, un excelente, eficaz e insustituible instrumento de diagnóstico en ginecología y reproducción humana.

A su vez y con el progreso del instrumental, estamos en condiciones de poder llevar a cabo una actitud terapéutica brillante con resultados superponibles a los de la cirugía convencional, pero se precisa un entrenamiento y unas especiales cualidades por parte del cirujano que la practique.

La era de las TRA no debe representar un olvido de la laparoscopia. Al contrario, la aplicación de un protocolo diagnóstico- terapéutico que incluya la práctica de una laparoscopia puede beneficiar a numerosas pacientes.

2. HISTEROSCOPIA

En el ámbito de la medicina reproductiva, la histeroscopia por su capacidad para permeabilizar y visualizar directamente la cavidad uterina es una técnica de elección para:

1. Confirmar la sospecha diagnóstica de anomalías detectadas en HSG/ecografía, así como disminuir los falsos diagnósticos de estas pruebas.
2. Valoración de la permeabilidad y funcionalidad del canal cervical.
3. Estudio de la Hemorragia uterina anormal (H.U.A.).
4. Descartar patología útero-endometrial en esterilidad de origen desconocido según el protocolo habitual.
5. Confirmar integridad anatómico-funcional, tras fallos de repetición en técnicas de reproducción asistida (FIV-TE).
6. Diagnóstico etiológico y corrección quirúrgica consiguiente en infertilidad.
7. Investigación mediante salpingoscopia del factor tubárico.

Los hallazgos histeroscópicos con resultado anormal en pacientes de infertilidad con histerosalpingo-

grafías (HSG) que fueron interpretadas como normales, muestran falsos negativos variables dependiendo de los autores consultados, van desde 8% hasta el 62%. En promedio, la tasa de falsos positivos y los falsos negativos para la HSG dan una alta sensibilidad 97% y una baja especificidad 23%. En general, se puede decir que la HSG sobraría como primera prueba indicada, cuando se sospeche una alteración exclusiva de la cavidad endometrial. Siempre que una HSG muestra alguna alteración de la cavidad uterina es indispensable practicar una histeroscopia. En caso contrario, es decir, cuando la HSG no muestre alteración intracavitaria, deberá quedar suficientemente comprobado por ETV y en caso de surgir alguna duda, puede practicarse una HSSG, pero la histeroscopia no sólo resolverá cualquier discordancia, sino que terminará siendo terapéutica. Se puede decir que en la actualidad la HSG y la histeroscopia son procedimientos que no se contraponen, sino más bien son complementarios y no excluyentes en la evaluación de la paciente estéril pero no es una prueba indicada como de primera elección.

Indicaciones y contraindicaciones

La medicina reproductiva se beneficia de la histeroscopia desde dos puntos de vista generales:

Primero: en el diagnóstico de precisión de cualquier alteración del canal endocervical ó de la cavidad uterina en pacientes con alteraciones de la fertilidad ó en pacientes con fallos repetidos de FIV-TE, en obstrucciones tubáricas proximales (OTP) y en abortadoras habituales.

Segundo: en aquellas pacientes que tienen patología cervical ó una cavidad susceptible de corrección histeroscópica como manejo definitivo de su infertilidad o como medio de proporcionar una cavidad uterina normal para la transferencia embrionaria.

Las contraindicaciones absolutas son: EPI y perforación uterina recientes. Dentro de las relativas incluimos: gestación, EPI antigua y sangrado difuso.

El hallazgo de alteraciones de la cavidad endometrial por histeroscopia en pacientes infértiles, tiene tasas fluctuantes dependiendo de los diversos estudios, en promedio están como mínimo en el 19% y el máximo en el 62%. La mayoría corresponden a sinequias intrauterinas, pólipos endometriales, miomas submucosos y malformaciones uterinas, endometritis y estenosis cervicales.

Describiremos sus indicaciones en esterilidad y en infertilidad desde el punto de vista diagnóstico terapéutico.

2.1. Histeroscopia en esterilidad

En la paciente estéril la indicamos con un criterio selectivo amplio, que incluye la confirmación de patología endocavitaria postHSG y/o HSSG, en patología OTP confirmadas por laparoscopia para visualizar los ostium, canalizarlos y efectuar una cromopertubación selectiva, y también tras fallos repetidos de transferencias embrionarias post FIV. Puede ser de interés realizarla sistemáticamente ante cualquier TRA para descartar pequeña patología endocavitaria.

A) DIAGNOSTICA

a.1. Cervix

La evaluación del canal cervical uterino, encuentra una patología variada importancia variable, estenosis cervicales, pólipos y sinequias, aunque aún no se encuentra una correlación muy estrecha como causa única de esterilidad.

a.2. Canulación tubárica

La canulación selectiva de las trompas constituye un paso más en el diagnóstico de permeabilidad tubárica. Sabemos que ni la HSG ni la cromopertubación perlaparoscópica son capaces de informar con total precisión sobre la permeabilidad tubárica y menos aún sobre su funcionalismo.

a.3. Membranas en los ostiums uterinos

En 1990 Van der Pas y Siegler describen por histeroscopia, formaciones membranosas en los ostium uterinos posiblemente de origen funcional a las que no les dan significación patológica. Cinco años más tarde, Coeman relaciona la presencia de estas membranas con la esterilidad ya que las encuentra en el 10% de mujeres estériles y sólo en el 2% de fértiles. Aunque no hay trabajos posteriores que confirmen estos hallazgos, es un dato más a tener en cuenta al estudiar la cavidad uterina de la mujer estéril.

a.4. Endometritis

La endometritis crónica cursa habitualmente de un modo asintomático. Es un hallazgo casual en el 22% de las mujeres en programas de FIV, 14% de las esterilidades de origen desconocido, 23.6% de mujeres con historia de abortos 1º trimestre.

a.5. Fertilización in vitro

Hemos visto como la histeroscopia ha probado su adecuada utilización a nivel de las alteraciones de los ostium tubáricos en la evaluación y tratamiento de las

pacientes que deben su infertilidad a obstrucciones tubáricas proximales, en las que los tapones de moco y detritus celulares estarían implicados como causa más probable, cuando se han descartado otro tipo de patologías, como las infecciones ó sus secuelas.

La evaluación del canal cervical y de la cavidad uterina por medio de la histeroscopia en los fallos repetidos de FIV-ET ha venido siendo utilizada con buenos resultados de manera que hoy en día es altamente recomendable en estos casos. Autores como Golan, Shamma y Goldemberg (22-24) encuentra patología intrauterina hasta en un 50% o un 45 % de patología en el canal endocervical después de fallo de concepción en FIV y transferencia de embriones de buena calidad, concluyen que el uso de la histeroscopia rutinaria previa a un programa de FIV debería ser seriamente considerada.

Estas circunstancias han impulsado la idea de realizar siempre una histeroscopia diagnóstica con las mínimas molestias posibles y sin anestesia, de la manera más rápida y sin limitaciones ni incapacidad para la paciente, con incorporación inmediata a sus actividades, previa a cualquier procedimiento de FIV-ET ó cuando exista la menor duda respecto al estado de la cavidad uterina.

B) QUIRÚRGICA

Así como en el factor tubo-peritoneal los beneficios de la cirugía endoscópica como son la menor hospitalización, menor dolor en el post-operatorio y más rápida incorporación a la vida laboral que se traduce en menor costo e igual eficacia, pueden quedar empañados si no se consiguen los mismos resultados que con la microcirugía, en el caso de la cirugía histeroscópica las ventajas son las mismas y la eficacia está ya plenamente demostrada. Aceptado este hecho debemos preguntarnos ¿qué tipo de patología uterina debe ser tributaria de cirugía histeroscópica?

b.1. Pólipos endometriales

En la ETV realizada habitualmente en reproducción, a menudo aparecen imágenes compatibles con pólipos endometriales (PE) aunque su capacidad de afectar al potencial de fertilidad es desconocida. La histeroscopia es el gold estándar en su diagnóstico.

Varastéh (25) en una serie de 23 mujeres estériles, encuentra correlación positiva entre la polipectomía y la tasa acumulada de embarazos (65.2%). En nuestro estudio (26), la tasa de embarazo en el grupo de estudio (polipectomía) fue el doble al grupo control (no polipectomía). Concluimos, al igual que otros autores que merece la pena realizar una polipectomía en los

casos de esterilidad en los que el único problema conocido es la presencia de un PE. Una segunda conclusión, se debe a la obtención espontánea de embarazos tras polipectomía mientras se espera una TRA, haciendo pensar en una causa-efecto fuerte del pólipo en el proceso de la implantación.

b.2. Obstrucción tubárica proximal (OTP)

La posibilidad de su recanalización por vía histeroscópica fue propuesta por Novy incorporando la tecnología de las angioplastias con catéteres dotados de microbalones. En el manejo de este tipo de patología se encuentra como consecuencia la gestación ectópica en cifras que oscilan entre el 4 y el 50% y fallos en la canulación en una cuarta parte de los casos.

b.3. Adherencias intrauterinas

Asherman publicó 29 casos propios definiendo el síndrome que después llevaría su nombre como amenorrea postraumática, señalando la importancia de la HSG en su diagnóstico y prediciendo el valor de la histeroscopia. También sugirió su relación con la esterilidad y expuso un hipotético mecanismo neuroendocrino en relación con la amenorrea.

Las adherencias ó sinequias tal vez sean una de las alteraciones que más atención ha captado, puesto que es una de las que más falsos negativos produce en la HSG. Se ha señalado que se detectan en el 5% de las mujeres con abortos de repetición y en el 23% de los legrados post-parto. La ETV permite, en estos casos, conocer el estado del endometrio y distinguir entre la oclusión total y parcial de la cavidad. La histeroscopia es el mejor método diagnóstico ya que permite determinar sus características y clasificarlas. No existe una clasificación unánimemente aceptada. La propuesta por la Sociedad Americana de Fertilidad (ARMS, 1988) es compleja, sus detractores siguen empleando la de March (1978).

La relación con la esterilidad e infertilidad es mayor cuanto más extensas y fibrosas son las adherencias. Su patogenia está más en relación con el defecto de implantación consecutivo a una vascularización insuficiente por la fibrosis que las rodea que a una simple disminución de la capacidad uterina. Las alteraciones de la placentación pueden provocar también placentas ácretas ó implantaciones bajas de la placenta.

Las técnicas no histeroscópicas se han abandonado. La sección con tijeras bajo visión histeroscópica traumatizan menos el endometrio, y el operador se va "abriendo camino" con menor riesgo de perforación

que con el electrodo monopolar o el láser en los casos de grandes adherencias que obliteran la cavidad.

Es interesante la aplicación de estrógenos de forma continua durante 2 semanas previas a la cirugía, con el objetivo preoperatorio de determinar por ETV la cantidad de endometrio funcionante y ofrecer un pronóstico y, en segundo lugar, para ayudar al cirujano durante la liberación de las adherencias al encontrar celdas de endometrio sano con el color rojo endometrial, disminuyendo el riesgo de perforación. El control laparoscópico durante el procedimiento, no es útil. Por el contrario, el control ecográfico abdominal orientará de forma precisa sobre la localización del elemento de trabajo. Una vez concluidas las maniobras de resección se recomienda insertar un dispositivo intrauterino o sonda de Foley nº 8 solo en los casos muy severos ó reincidentes. Se prescribe antibioterapia de amplio espectro monodosis y estrógenoterapia con progesterona a dosis altas. Es aconsejable la práctica de una histeroscopia de control.

En el estudio de Roge en 102 pacientes con sinequias tratadas por histeroscopia, los resultados son poco satisfactorios, especialmente en cuanto a fertilidad (27). Según Kdous (28) el pronóstico reproductivo está directamente relacionado con la gravedad de las sinequias.

b. 4. Metaplasia osea

Basu M. y Lainas T (29, 30) describen la asociación entre subfertilidad / esterilidad secundaria y la presencia de metaplasia ósea, representada por láminas óseas blancas en forma de abanico, normalmente asintomáticas, siendo su diagnóstico casual por ETV.

2.2. Histeroscopia en infertilidad

A) DIAGNÓSTICA

Si bien en la paciente estéril la histeroscopia diagnóstica es muy útil pero no es imprescindible, si en cambio lo es en la paciente infértil porque supera a la HSG en el diagnóstico de las patologías endocavitarias causante de abortos de repetición.

En la mujer con abortos de repetición, en la que no interesa conocer el estado de las trompas, la histeroscopia debe ser sistemática ya que aporta mayor información y produce las mismas molestias que la HSG. Por otra parte la cirugía convencional ha sido desplazada por la cirugía histeroscópica en el tratamiento de dichas patologías.

a.1. Embrioscopia

La embrioscopia transcervical (ET) es una técnica

endoscópica por la que se explora el saco gestacional y sus estructuras dependientes entre la quinta y la duodécima semanas de falta menstrual.

La técnica es la misma que la empleada en la histeroscopia diagnóstica. Se realiza la exploración de la cavidad uterina observando si es regular ó no, prestando atención a la presencia de malformaciones intrauterinas ó alteraciones morfológicas (pólipos, miomas submucosos). Seguidamente se observa la decidualización endometrial y su vascularización. Finalmente, se explora el saco gestacional, su ubicación, tamaño, número y características, se penetra en el espacio extracelómico ó cavidad coriónica y posteriormente se establece contacto directo con el embrión, que es estudiado en su totalidad. Una vez terminada la exploración del embrión se puede iniciar la toma de muestras dirigidas para cariotipo.

B) QUIRÚRGICA

b.1. Miomas submucosos

La relación entre el mioma y los problemas reproductivos varía según los autores entre el 4-40%, en función de su tamaño, número y topografía. Esta relación es más evidente en el caso de miomas submucosos, y en los grandes miomas intramurales que dificultan la placentación alterando el lecho vascular ó favoreciendo las contracciones uterinas.

La ETV diagnóstica con precisión el tamaño y características de los miomas, pero tampoco distingue con seguridad el mioma del pólipo, ni su grado de protrusión en la cavidad endometrial. La instilación de suero salino a través del cuello uterino mejora sensiblemente las imágenes ecográficas y entra en competencia con la histeroscopia que sigue siendo el método más preciso. Aún así, en caso de optar por la cirugía histeroscópica es importante la información que aporta la ETV respecto a la distancia de miometrio sano que queda entre mioma y serosa uterina.

En pacientes estériles asintomáticas, la miomectomía sólo debe efectuarse si antes se han descartado otras causas mas frecuentes de esterilidad ó cuando por su tamaño y localización así lo aconsejen.

Se recomienda el uso de análogos de la GnRH durante dos a tres meses para buscar la reducción, tanto del tamaño, como de la vascularización de los miomas submucosos y el adelgazamiento endometrial para facilitar el trabajo histeroscópico. Los resultados son espectaculares en la hemorragia uterina anormal, notable en los casos de abortos de repetición y variable en las estériles.

b.2. Malformaciones uterinas

Las malformaciones uterinas pueden estar presen-

tes en pacientes con fértiles, estériles ó con aborto habitual y el diagnóstico aunque la mayoría de las veces se hace por HSG, a veces no permite diferenciar un útero septo de un útero bicorne, siendo más probable presumirlo por ETV, pero la de identificación y confirmación será con RNM que evidencia la malformación mülleriana, y las alteraciones urológicas asociadas. La alternativa del manejo combinado histeroscopia laparoscopia es la más utilizada, pero implica una anestesia general y una intervención laparoscópica. En la actualidad, los centros con ecografía 3D no precisan el diagnóstico por RNM.

El hallazgo de malformaciones uterinas en la población de mujeres infértiles se sitúa en el 4% de las que presentan pérdidas recurrentes de la gestación y se estima que en la población general la incidencia es del 2%. Existen varias clasificaciones, pero la más usada y práctica es la de la ASRM. La disminución en la capacidad de distenderse un hemiútero puede ocasionar una irritabilidad que puede conducir a un parto prematuro. El reducido flujo sanguíneo en los tabiques, parece ser la causa más aceptada en las pérdidas gestacionales de los úteros septos al intervenir básicamente en la implantación.

El septo uterino es la alteración más asociada a pérdida reproductiva y actualmente es la más comúnmente intervenida por histeroscopia. La resección histeroscópica debe ser seguida de tratamiento con estrógenos y progestágenos durante veintidós días. El control después de la resección se puede efectuar por histeroscopia en consulta. Los resultados en pacientes con historia de aborto recurrente muestran excelentes resultados y la comparación con el abordaje por vía abdominal resulta favorable para la primera desde cualquier punto de vista.

Tradicionalmente la metroplastia en el útero septo ó subsepto se reservaba para aquellas mujeres con abortos de repetición, ya que no compensaba la práctica de una laparotomía. El panorama terapéutico en esterilidad ha cambiado radicalmente en estos últimos 15 años planteándose la conveniencia de reseccionar el septo en mujeres estériles que sean sometidas a TRA.

3. HIDROLAPAROSCOPIA TRANSVAGINAL O FERTILOSCOPIA

La faloposcopia es una nueva técnica alternativa a la laparoscopia diagnóstica en el estudio del factor tubárico en las parejas estériles (31). La fertiilosopia se define como una técnica de exploración endoscópica, por vía vaginal en medio líquido y realizable bajo

anestesia local, en régimen ambulatorio, para establecer el diagnóstico de los factores mecánicos de la esterilidad tubo-peritoneal. Combina: Hidroculdoscopia, Cromopertubación, Salpingoscopia, Microsalpingoscopia y Histeroscopia.

La visualización de los genitales internos por hidrolaparoscopia es inversa a la obtenida por visualización laparoscópica. Es conveniente seguir un protocolo de exploración iniciando la exploración por la cara posterior uterina como techo, posteriormente y de izquierda a derecha visualizar ligamentos utero-ováricos y el istmo tubárico. A continuación exploramos el trayecto tubárico en dirección proximal-distal, visualizando la cara posterior y lateral del ovario y por último la región ampular y fimbria de la trompa. Es posible alcanzar otras localizaciones más distales como apéndice y fosas iliacas. A continuación, se evalúa la permeabilidad tubárica mediante inyección convencional de azul de metileno transcavitaria. Finalmente, se practica salpingoscopia / microsalpingoscopia de gran valor pronóstico y terapéutico al realizar el estudio de la capacidad funcional tubárica aproximándonos al estudio anatómico-patológico de la trompa, apareciendo protocolos de actuación en dependencia del grado de captación celular.

Sus indicaciones y contraindicaciones se reflejan en la tabla 2.

Tabla 2
Indicaciones y contraindicaciones de la fertiilosopia

| | |
|--|--|
| - Esterilidad de origen desconocido | - Útero fijo retroflexión |
| - Reevaluación de pacientes tras tratamientos fallidos | - Miomas voluminosos en cara posterior |
| - Previamente a la indicación de un TRA | - Quistes ováricos |
| - Pacientes con patología tubárica (valoración a FIV o reparación quirúrgica) | - Infiltración tabique recto |
| - Second look tras cirugía tubárica o seguimiento del Tto de endometriosis | |
| - En casos de laparoscopia técnicamente difícil o de elevado riesgo (obesidad) | |

BIBLIOGRAFÍA

1. **Corson SL, Cheng A, Gutmann JN.:** Laparoscopy in the "normal" infertile patient: a question revisited. *Am Assoc Gynecol Laparosc.* 2000 Aug;7 (3): 317-24.
2. **ESHRE.:** Capri Workshop Hum. Reprod. 2.000;15 (3): 723-732
3. **Perquin D.:** Routine use of hysterosalpingography prior to laparoscopy in the fertility worup: a multicentre randomized controlled trial. *Human Reprod.*2006
4. **Holz K et cols.:** A meta-analysis of three comparative studies of Echovist-200 including 1007 women. *Zentralbl Gynakol.* 1997;119 (8): 366-73.
5. **Taylor RC, Berkowitz J, McComb PF.:** Role of laparoscopic salpingostomy in the treatment of hydrosalpinx. *Fertil Steril.* 2001 Mar; 75 (3): 594-600.
6. **Strandell A, Lindhard A, Waldenstrom U et cols.:** Hydrosalpinx and IVF outcome: cumulative results after salpingectomy in a randomized controlled trial. *Hum Reprod.* 2001 Nov;16 (11): 2403-10.
7. **Strandell A, Lindhard A, Eckerlund I.:** Cost—effectiveness analysis of salpingectomy prior to IVF, based on a randomized controlled trial. *Hum Reprod.* 2005 Dec; 20 (12): 3284-92.
8. **Camus E, Poncelet C, Goffinet F, et al.:** Pregnancy rates after IVF in cases of tubal infertility with and without hydrosalpinx : Meta-analysis of published comparative studies. *Human Reprod* 1999; 14:1243-1249.
9. **Johnson N.P, Mak W, Sowter M.C.:** Surgical treatment for tubal disease in women due to undergo in vitro fertilisation. *Cochrane Database Syst Rev.* 2004; (3): CD002125.
10. **Gelbaya T.A, Nardo L.G, Fitzgerald C.T. et cols.:** Ovarian response to gonadotropins after laparoscopic salpingectomy or the division of fallopian tubes for hydrosalpinges. *Fertil Steril.* 2006 May;85 (5):1464-8.
11. **Surrey E.S, Schoolcraft W. B.:** Laparoscopic management of hydrosalpinges before in vitro fertilization-embryo transfer: salpingectomy versus proximal tubal occlusion. *Fertil Steril.* 2001 Mar; 75 (3):612-7.
12. **Kontoravdis A, Makrakis E, et al.:** Proximal tubal occlusion and salpingectomy result in similar improvement in vitro fertilization outcome in patients with hydrosalpinx. *Fertil Steril.* 2006 Dec; 86 (6):1642-9.
13. **Yossry M, et cols.:** Fertilización in vitro versus reanastomosis tubaria (reversión de la esterilización) para la subfertilidad posterior a la esterilización Tubarica La Biblioteca Cochrane Plus, 2006.
14. **Pouly JL, Chapron C, Mage G, Canis M et cols.:** Fertility after ectopic pregnancy. IV. Proposition for a therapeutic score and a strategy for surgical treatment for ectopic pregnancy. *Contracept Fertil Sex (Paris).* 1991 Jun;19 (6):461-7.
15. **Marcoux S, Maheux R, Berube S et cols.:** The Canadian Collaborative Group on Endometriosis. Laparoscopic surgery in infertile women with minimal or mild endometriosis. *N Engl J Med* 1997; 337: 217-222.
16. **Hart RJ, y cols.:** Guideline for the diagnosis and treatment of endometriosis. *Cochrane Plus,* 2006
17. **Farquhar C.M, Williamson K, Gudex G. et cols.:** A randomized controlled trial of laparoscopic ovarian diathermy versus gonadotropin therapy for women with clomiphene citrate-resistant polycystic ovary syndrome: *Fertil Steril.* 2002 Aug;78 (2):404-11
18. **Farquhar C, Lilford R.J, Marjoribanks J, Vandekerckhove P.:** Laparoscopic "drilling" by diathermy or laser for ovulation induction in anovulatory polycystic ovary syndrome. *Cochrane Database Syst Rev.* 2005 Jul 20; (3):CD001122
19. **Kocak I, Ustun C.:** Effects of metformin on insulin resistance, androgen concentration, ovulation and pregnancy rates in women with polycystic ovary syndrome following laparoscopic ovarian drilling. *J Obstet Gynaecol Res.* 2006 Jun; 32 (3): 292-8.
20. **Takeuchi H, Kuwatsuru R.:** The indications, surgical techniques, and limitations of laparoscopic myomectomy. *JSLS.* 2003 Apr-Jun;7 (2):89-95.
21. **Marret H, Chevillot M, Giraudeau B.:** Study Group of the French Society of Gynaecology and Obstetrics (Ouest Division). A retrospective multicentre study comparing myomectomy by laparoscopy and laparotomy in current surgical practice. What are the best patient selection criteria? *Eur J Obstet Gynecol Reprod Biol.* 2004 Nov 10;117 (1): 82-6.
22. **Golan A, Ron-El R, Herman A et cols.:** Diagnostic hysteroscopy: its value in an in-vitro fertilization/embryo transfer unit. *Hum Reprod.* 1992 Nov;7 (10): 1433-4.
23. **Shamma FN, Lee G, Gutmann JN, Lavy G.:** The role of office hysteroscopy in in vitro fertilization *Fertil Steril.* 1992 Dec; 58 (6):1237-9.
24. **Goldenberg M, Bider D, Ben-Rafael Z. et cols.:** Hysteroscopy in a program of in vitro fertilization. *J In Vitro Fert Embryo Transf.* 1991 Dec;8 (6): 336-8.
25. **Varasteh NN, Neuwirth RS, Levin B, Keltz MD.:** Pregnancy rates after hysteroscopic polypectomy and myomectomy in infertile women. *Obstet Gynecol.* 1999 Aug;94 (2):168-71.
26. **Pérez-Medina T, Bajo-Arenas J, Salazar F, Redondo T, Sanfrutos L, Álvarez P, Engels V.:** Endometrial polyps and their implication in the pregnancy rates of patients undergoing intrauterine insemination: a prospective, randomized study. *Hum Reprod.* 2005 Jun; 20 (6):1632-5.

27. **Roge P, et cols.:** Hysteroscopic treatment of uterine synechias. A report of 102 cases. J Gynecol Obstet Biol Reprod (Paris) 1996.
28. **Kdous M, et cols.:** Fertility after hysteroscopic treatment of intra-uterine adhesions Gynecol Obstet Fertil. 2003
29. **Basu M, et col.:** Bony fragments in the uterus: an association with secondary subfertility. Ultrasound Obstet Gynecol. 2003; 22:402-6.
30. **Lainas T et col.:** Osseous metaplasia: case report and review. Fertil Steril 2004; 82:1433-5.
31. **Watrelet A, Nisolle M, Chelli H et cols.:** International Group for Fertiloscopy Evaluation. Is laparoscopy still the gold standard in infertility assessment? A comparison of fertiloscopy versus laparoscopy in infertility. Results of an international multicentre prospective trial: the 'FLY' (Fertiloscopy-Laparoscopy) study. Hum Reprod. 2003 Apr;18 (4): 834- 842.