

Endocrinología

## Disgenesia gonadal XY. Diagnóstico y tratamiento

### *Gonadal dysgenesis XY. Diagnosis & treatment*

Urgal A<sup>a</sup>, Cazorla E<sup>a</sup>, Fortuño S<sup>a</sup>, Martín-Cortés A<sup>b</sup>, Santaballa A<sup>c</sup>, Ferreres La García Mora R<sup>d</sup>

<sup>a</sup>Unidad de Endoscopia. <sup>b</sup>Sección de Endocrinología Ginecológica. Servicio de Ginecología.

<sup>c</sup>Servicio de Oncología Médica. HUM La Fe (Valencia). <sup>d</sup>Hospital de Sagunto (Valencia)

#### **Resumen**

*La disgenesia gonadal pura fue descrita por primera vez por Swyer en 1950 en una mujer con fenotipo femenino, cariotipo 46,XY y gónadas constituidas por cintillas fibrosas. Ésta forma parte del heterogéneo grupo de anomalías de la diferenciación sexual. Aparte de por la importancia que tienen estas patologías en la identificación sexual y en la propia imagen corporal, su frecuente asociación con tumores malignos de las células germinales hace necesario el diagnóstico y tratamiento completos y precoces en estos pacientes. En este artículo documentamos el caso de una mujer de 17 años con síndrome de Swyer que fue diagnosticada y tratada mediante salpingo-gonadectomía bilateral por laparoscopia. La anatomía patológica informó de la presencia de un gonadoblastoma con un área de disgerminoma (estadio I). Se describen el estudio preliminar, el tratamiento quirúrgico y el seguimiento.*

**Palabras clave:** diferenciación sexual. Pseudohermafroditismo. Disgenesia gonadal XY. Gonadoblastoma. Disgerminoma

#### **Summary**

*Pure gonadal dysgenesis was first described by Swyer in 1950 in a girl with female phenotype, karyotype 46,XY and streak gonads. This is part of the heterogeneous group of sexual differentiation anomalies. Not only for the impact of these pathologies in sexual identification and self body-image but also for their frequent association with malignant germ cell tumors makes necessary a complete and early diagnosis and treatment for these patients. In this article we report the case of a 17 years-*

---

**Correspondencia:** Prof. Dr. Eduardo Cazorla  
Unidad de Endoscopia. Servicio de Ginecología.  
HUM La Fe  
Av. Campanar, 21  
46009 Valencia  
e-mail: cazorla\_edu@gva.es

*old girl with Swyer syndrome who was diagnosed and treated with bilateral salpingo-gonadectomy by laparoscopy in our hospital. The pathology informed of the presence of a gonadoblastoma with an area of dysgerminoma (stage I). Preliminary study, surgical treatment and posterior follow-up are described.*

**Key words:** sexual differentiation. Pseudohermaphroditism. Gonadal dysgenesis XY. Gonadoblastoma. Dysgerminoma

## INTRODUCCIÓN

La disgenesia gonadal pura XY fue descrita por primera vez por Swyer en 1950 (1) a propósito del caso de una paciente con fenotipo femenino, cariotipo 46,XY y gónadas constituidas por cintillas de tejido fibroso. Su incidencia estimada es de aproximadamente 1 por cada 150000 recién nacidos (2), si bien al igual que otros estados intersexuales con frecuencia pasa desapercibida hasta la adolescencia, momento en que la paciente suele consultar por amenorrea primaria. Éste, como otros trastornos de la diferenciación sexual, es fruto de un error en el complejo proceso que media entre la determinación del sexo genético en la fecundación y el desarrollo de un individuo con gónadas, genitales y características fenotípicas acordes a su género.

Junto a la importancia que supone la identificación correcta de estas anomalías en vistas a la identificación sexual del individuo, está el hecho de que muchas de ellas presentan una fuerte tendencia a desarrollar tumores malignos sobre las gónadas (3, 4). Esto hace necesario un estudio exhaustivo precoz, así como un tratamiento completo, de ser posible mínimamente invasivo, siendo la técnica de elección la laparoscopia cuando se precise la cirugía de los genitales internos.

En este trabajo se expone el manejo diagnóstico y terapéutico de una mujer con Síndrome de Swyer en la que una de las gónadas disgenéticas presentaba un gonadoblastoma con áreas de disgerminoma. Se hace una revisión de la literatura y del estado actual del tema.

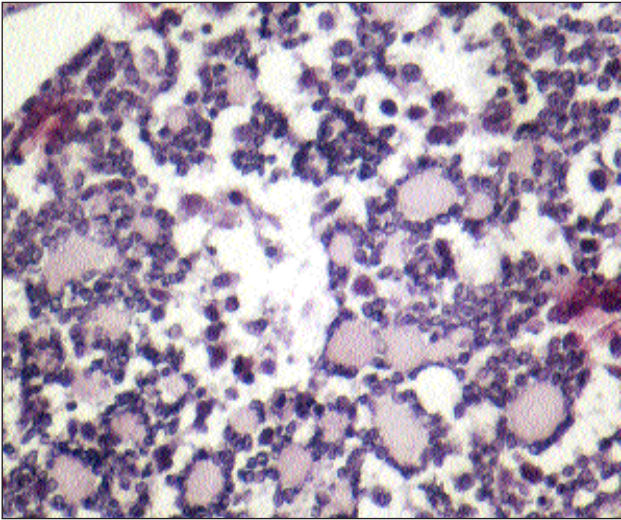
## CASO CLÍNICO

YMM consulta con 17 años de edad por amenorrea primaria. A la exploración presenta una altura de 1,64 cm (p75) y un peso de 62Kg (p75), fenotipo femenino con hipertrichosis y leve hirsutismo, mamas estadio III de Tanner, genitales externos femeninos, con clítoris de 1x1 cm. Refiere pubarquia a los 12

años y telarquia a los 16. Depriva desde hace un año con estroprogestativos (35 µg etinilestradiol y 2 mg de acetato de ciproterona). Familiares de primer grado sin ambigüedad sexual ni historia de infertilidad. Tiene un hermano de 20 años con desarrollo puberal y fenotípico masculino normal. Se le practica un cariotipo de sangre periférica con resultado de genotipo 46,XY. Los niveles plasmáticos de estradiol (30 pg/ml), testosterona (1 ng/ml) y SHBG (36 mM/ml) son normales. Se encuentran valores altos de FSH (63.8 mUI/ml), LH (49.3 mUI/ml), cortisol (33.4 µg/100ml) y DHEA-S (4798 ng/ml). En las pruebas de imagen practicadas destacan como hallazgos importantes: edad ósea acorde a la edad cronológica; ecografía pélvica: útero de 50x23x18 mm de aspecto normal e imágenes compatibles con cintillas ováricas de 8 y 9 mm; RM: glándulas suprarrenales normales, útero hipotrófico, vagina de aspecto normal, no apreciándose ovarios ni masas pélvico-abdominales.

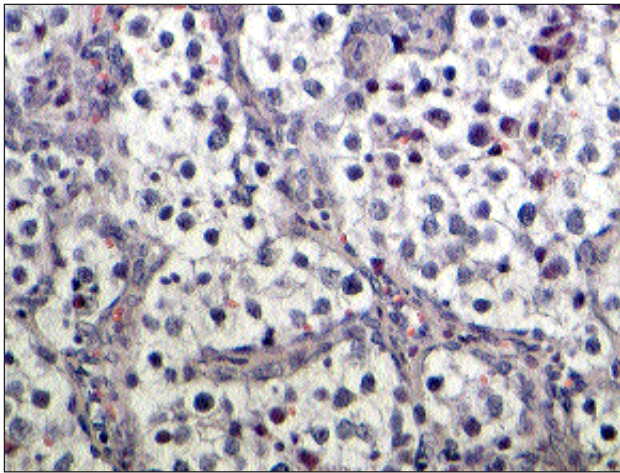
Tras completar el estudio preoperatorio, a los 8 meses de la última exploración ecográfica, se le practica una revisión bajo anestesia y laparoscopia. En la RBA se comprueba la existencia de una vagina de aspecto normal con buena elasticidad e impregnación estrogénica y un cérvix hipoplásico. Los hallazgos laparoscópicos son de cavidad abdominal libre, sin líquido ascítico ni masas. A nivel pélvico se evidencia un útero de pequeño tamaño y aspecto normal, trompas normales y gónadas constituidas por una cintilla izquierda de unos 2 cm fija a pared pélvica y una estructura redondeada de 3,5 cm en el lateral derecho, de consistencia cartilaginosa. Se realiza anexectomía bilateral sin incidencias.

El informe anatomopatológico identifica la gónada izquierda con una cintilla gonadal con fibrosis y restos de ductus wolffianos y müllerianos. La gónada derecha corresponde a un gonadoblastoma parcialmente calcificado con un área de disgerminoma de 1 cm (Figura1-2). El estudio genético de ambas gónadas, tras cultivo y crecimiento de escasas células, muestra mediante FISH la existencia de un cariotipo 46,XY, descartando la existencia de mosaicismo 46,XY/45,X0. El gen SRY (sex determining region



**Figura 1**

*Detalle histológico de gonadoblastoma en gónada derecha. Se observan células germinales primordiales alternando con células similares a las de la granulosa.*



**Figura 2**

*Imagen microscópica del área de disgerminoma detectada en el gonadoblastoma. Se aprecian las típicas células grandes poligonales junto con trabéculas fibrosas.*

Y) está presente en el cromosoma Y de todas las células. Para identificar una posible alteración en algún punto de este gen se realiza una secuenciación completa mediante PCR y comparación de la secuencia de ADN así obtenida con las secuencias nucleotídicas de referencia para el gen SRY (GenBank. NM\_002140.1).

Con el diagnóstico de Síndrome de Swyer y disgerminoma estadio I se decide iniciar controles mediante estudio de imagen y marcadores tumorales

junto a nuevo perfil hormonal. A los 5 meses de la intervención la paciente se encuentra asintomática. El estudio realizado tiene como datos más relevantes: TAC abdominal sin hallazgos, marcadores tumorales negativos (CEA, CA125,  $\alpha$ -FP,  $\beta$ -hCG y LDH) y valores hormonales sin tratamiento con estroprogestativos: estradiol <10 pg/ml, testosterona 0.59 ng/ml, IAL 4.6%, DHEA-S 3718 ng/ml, SHBG 45 nM/l.

## DISCUSIÓN

El caso que hemos descrito es extremadamente infrecuente tanto por el síndrome en sí como por su rápida evolución a la aparición de un tumor sobre la gónada y por el tipo de abordaje quirúrgico conservador y mínimamente invasivo realizado. Es por ello que la discusión, en un intento de establecer la situación actual del problema, la basaremos en unos conceptos generales sobre la diferenciación sexual, seguido de las características propias del síndrome de Swyer y por último la malignización gonadal y la vía de tratamiento quirúrgico de elección.

### Diferenciación sexual

La diferenciación sexual es un proceso que se evidencia a varios niveles:

**1.- Sexo cromosómico:** Queda determinado en el momento de la fecundación. Los primeros trabajos realizados sobre *Drosophila melanogaster* hicieron pensar que el género venía condicionado por la relación (ratio) entre cromosomas X y autosomas. Posteriormente se identificó el cromosoma Y y se atribuyó a éste el papel de determinante del sexo masculino, al comprobar que individuos 47,XXY eran varones (5, 6).

**2.- Sexo gonadal:** En las semanas 5-6 de vida embrionaria las gónadas son indiferenciadas y bipotenciales; en torno a la 16 en el caso de los testículos y a la 20 en los ovarios, su desarrollo se ha completado y su estructura es prácticamente idéntica a la que presentan en el hombre y la mujer adultos. Después de los descubrimientos acerca de la existencia de dos cromosomas sexuales diferenciados, trató de precisarse qué porción del Y era responsable de la diferenciación gonadal masculina. Estudios en varones XX y mujeres XY localizaron esa región en el brazo corto de Y, denominándola TDF (Testes-determining factor). Los avances en biología molecular permitieron definir con mayor precisión esta región. Actualmente se admite que el factor de determinación testicular es el gen denominado SRY (sex-determining region Y) (7).

Este gen se localiza próximo al extremo del brazo corto del cromosoma Y, junto a su región pseudoautosómica, que corresponde a un fragmento de ADN que tiene su homólogo en los telómeros del cromosoma X, produciéndose translocaciones entre ambos durante la meiosis (7, 8). Aunque también existe otra región pseudoautosómica en el brazo largo de sendos cromosomas sexuales, el intercambio de información a ese nivel es mucho más raro (9). Otros genes que también se localizan junto al SRY son el HAY, vinculado con la espermatogénesis y actualmente en estudio por su posible valor pronóstico para el desarrollo de tumores en gónadas disgenéticas, y el ZFY sin relación directa en los trastornos de la diferenciación gonadal por lo inconstante de sus mutaciones (10).

El SRY está formado por un único exón que codifica una proteína de 204 aminoácidos que parece actuar como factor de transcripción. En su porción central la secuencia de ADN es común en aproximadamente un 90% de sus bases a la presente en un grupo de proteínas de alta movilidad (HMG o high mobility group), también factores de transcripción, siendo ésta una secuencia altamente conservada a lo largo de la evolución de los mamíferos. También es ahí donde se concentran la mayoría de las mutaciones vinculadas a los estados intersexuales, y por eso algunos autores consideran que es el auténtico determinante testicular, mientras que las porciones terminales tendrían cierto carácter de especificidad de especie (11). Si bien se desconoce la secuencia exacta de dianas sobre las que actúa y si lo hace como activador o como inhibidor, o como ambos (12, 13), se considera la porción más pequeña de ADN imprescindible para el desarrollo testicular, de forma que está ausente en mujeres XY y presente en varones XX (14). De su correcta actuación depende la diferenciación masculina del primordio gonadal y la formación de células de Leydig y de Sertoli (15, 16). Esta proteína, que se expresa en las crestas gonadales tan temprano como el décimo día de vida embrionaria, sin requerir la presencia de células germinales (7), esta finamente regulada por otras proteínas codificadas en distintos autosomas, como son el WT1 (gen supresor del Tumor de Wilms, del cromosoma 11, que participa en el desarrollo temprano de gónadas y riñones) y el SF1 (Steroidogenic Factor 1, del cromosoma 9, que interviene en el desarrollo de gónadas, glándulas suprarrenales e hipotálamo). El hecho de que en modelos animales no todos los individuos con una mutación en el SRY presenten una discordancia entre los sexos cromosómico y gonadal hace pensar que el momento y el grado de expresión de este gen condiciona su efecto (8). Apoya este razonamiento el hallazgo de padres

y hermanos de mujeres XY portadores de la misma mutación pero que presentan un desarrollo gonadal y fenotípico correcto (18). De igual forma, también la acción del SRY está mediada por otras proteínas, así por ejemplo las denominadas SOX-9 (SRY-box-related 9, codificada en el cromosoma 17 y relacionada con la expresión de la hormona antimülleriana (AMH) y la de otras proteínas de la matriz cartilaginosa), DSS (Dosage-sensitive sex reversal, del cromosoma X, regula la espermatogénesis) o el mismo SF-1.

**3.- Sexo genital o somático:** En condiciones normales, en varones con una dotación cromosómica completa y funcional, en torno a las 6 semanas de vida embrionaria comienzan a formarse los esbozos de los túmulos seminíferos. Como parte de su epitelio de revestimiento se encuentran células de Sertoli que, inducidas por el SRY posiblemente vía SOX-9 (19), secretan la hormona antimülleriana (AMH) desde la semana 7. Esta proteína, codificada en el cromosoma 19, tiene como acciones principales: la regresión de los conductos de Müller, que de otra forma evolucionarían hacia trompas, útero y tercio superior de vagina, el descenso de los testículos desde el polo inferior renal hasta el canal inguinal (20), la inhibición de la meiosis de los ovocitos (21) y la disminución de la síntesis de uno de los componentes del surfactante pulmonar, lo que se ha vinculado con la mayor tendencia de los recién nacidos varones a padecer distrés respiratorio (22). Como otros de los miembros de la familia a la que pertenece (transforming growth factor beta) parece tener cierta capacidad antineoplásica, especialmente para tumores derivados de estructuras de origen mülleriano (8, 23). Mientras que en los varones está presente en suero hasta la pubertad, en las mujeres es en este momento cuando empieza a detectarse. Se sintetiza en la granulosa y participará en su esteroidogénesis a lo largo de toda la vida reproductiva (22).

Poco después, en la semana 8, pueden identificarse células de Leydig en el mesénquima existente entre los túbulos seminíferos (24). Bajo el estímulo de la  $\alpha$ -hCG estas células producen testosterona y en menor medida androstendiona. La testosterona, de forma paracrina no mediada por dihidrotestosterona (DHT), induce el desarrollo de los conductos de Wolff, que dan lugar a los epidídimos, los conductos deferentes y las vesículas seminales. Este mecanismo de actuación explica que en varones XY con déficit de la enzima 5 $\alpha$ -reductasa, que metaboliza el paso de testosterona a DHT, puedan coexistir un marcado defecto en la masculinización y unas estructuras wolffianas normales (25), del mismo modo que justifica que en fetos con cariotipo 46,XX

expuestos a altos niveles de andrógenos no se encuentren dichas estructuras (21).

La masculinización de los genitales externos, atribuida también a la testosterona, requiere sin embargo su transformación en DHT, hormona que parece presentar mayor afinidad por el receptor androgénico que ambas comparten (26). Tras 14 semanas de vida, el feto varón presenta ya pene, escroto y uretra peneana completamente formados. A partir de la adolescencia esta misma hormona condicionará la aparición de los caracteres sexuales secundarios masculinos.

**4.- Identificación sexual:** Estudios en modelos animales y en individuos sometidos intraútero a niveles de exposición a andrógenos anormales para su dotación cromosómica han puesto en evidencia que hay una influencia muy precoz de éstos sobre el sistema nervioso central, que favorecería futuros comportamientos masculinos (27, 28). Sin embargo, la identificación sexual está fuertemente ligada al género atribuido durante la crianza, condicionado en la infancia por el aspecto de los genitales externos, lo que se traduce en un cierto rol social, apoyado más adelante por los caracteres sexuales secundarios. Para algunos autores el periodo crítico tras el cual se establece cierta conciencia de género es de 9 meses (29). Según una revisión publicada por el Hospital Johns Hopkins, referente internacional en Endocrinología Pediátrica, la mayoría de los pacientes conservan el género que se les asignó al nacimiento, aunque hay descritos casos en los que cambia la identidad sexual en la vida adulta, más frecuente en individuos XY criados como mujeres que deciden adoptar posteriormente el género masculino, que a la inversa. Y así, aunque nadie duda de la importancia de un diagnóstico precoz ante la sospecha de un estado intersexual (30), la recomendación de una cirugía correctora temprana no es compartida por todas las escuelas (2, 31, 32).

#### **Estados intersexuales: Síndrome de Swyer**

La denominación de estado intersexual abarca un amplio y heterogéneo grupo de patologías en las que existe una discordancia entre el sexo genético, gonadal y/o genital o somático. Aunque su incidencia es baja, aproximadamente 1/20000 recién nacidos, su etiología y sus manifestaciones son muy diversas (12). Los individuos afectados de disgenesia gonadal pura o síndrome de Swyer, tienen cariotipo 46,XY pero genitales internos y externos femeninos. Aunque al nacimiento presentan aspecto femenino normal, al llegar la pubertad cursan con amenorrea primaria y un desarrollo escaso de los caracteres sexuales secundarios, y es que sus gónadas están constituidas por

cinillas fibrosas no funcionantes. El fenómeno fisiopatológico subyacente es una alteración en el proceso por el que el SRY induce el desarrollo testicular a partir de las crestas gonadales. En ausencia de testículos no hay secreción de testosterona, y por lo tanto no evolucionan los conductos de Wolff ni hay virilización de los genitales externos. Pero tampoco hay AMH, formándose trompas, útero y vagina funcionales aunque hipoplásicos, pudiendo inducirse sangrados por privación con la administración de estroprogestativos. Incluso hay descrito un caso de gestación tras ovodonación (32).

Sólo el 15% de los pacientes tienen una mutación del SRY. La etiología del resto debe atribuirse a mutaciones en genes que controlan la expresión de éste o que median su acción sobre la diferenciación gonadal, estando implicados tanto autosomas como genes ligados a X. Cuando la mutación afecta a algún gen cuya función no es exclusivamente esta diferenciación, la reversión sexual puede aparecer acompañada de otros síntomas. Así por ejemplo la afectación de autosomas produce síndromes como la displasia campomiélica, que cursa con displasia esquelética en casos de alteración del SOX9 (33), el Síndrome WAGR, (tumor de Wilms, aniridia, alteraciones genitourinarias y retraso mental) (34) o los de Denys-Drash (35) o Friesier (36), en los que aparecen distintos tipos de afectación renal, estando los tres asociados a la mutación del gen WT1. En caso de afectación de genes ligados a X, como el ATR-X, la asociación es a  $\_$ -talasemia y retraso mental (37).

Generalmente las mutaciones son de carácter esporádico, pero hay descritas asociaciones familiares para muchas de las alteraciones comentadas, incluso para las que afectan al SRY. El que haya una herencia ligada a Y para una patología que produce mujeres estériles se ha explicado por la existencia de mosaicismos en el padre portador o por la penetrancia variable de estas mutaciones (18).

Otra característica de la disgenesia gonadal, y de otros estados intersexuales, es la asociación a gonadoblastomas, que afectan aproximadamente a un 30% de las pacientes (3, 4). Por ser el gonadoblastoma un tumor que nunca se desarrolla en pacientes con Síndrome de Turner (45,X0) tradicionalmente se ha relacionado a la presencia de un cromosoma Y (38). Esta asociación parece no depender del gen SRY (39). Otras alteraciones cromosómicas, frecuentes en los tumores de células germinales, parecen tener cierto papel en el mantenimiento y la progresión tumorales (40). Si bien éste es un tumor generalmente benigno y que incluso puede regresar espontáneamente si es de pequeño tamaño, mediante fenómenos de hialinización y calcifi-

cación, su alta tendencia a la malignización cuando aparece en individuos con desórdenes de la diferenciación sexual y gónadas intrabdominales obliga a la gonadectomía profiláctica bilateral, por ser ésta su localización hasta en un 38% de los casos.

Desde que en 1992 se practicó la primera gonadectomía laparoscópica en un caso de dimorfismo sexual (41), esta vía de abordaje ha ido ganando terreno a técnicas como la laparotomía, ya que no sólo es un excelente método diagnóstico sino que consigue los mismos resultados quirúrgicos sin dejar apenas cicatrices, hecho especialmente importante en estos pacientes, que en muchas ocasiones necesitan reafirmar su imagen corporal y su autoestima (42). En ocasiones, el riesgo deriva de su asociación a otros tumores de carácter maligno como el disgerminoma, como en nuestra paciente. Los criterios que condicionan su estadaje son comunes al resto de los tumores malignos del ovario. La respuesta de éste tanto a la radio como a la quimioterapia es excelente, siendo de elección la segunda en mujeres jóvenes con estadios precoces, en un intento de preservar la fertilidad. Los fármacos empleados son bleomicina, etopósido y cisplatino (protocolo BEP) o la combinación de cisplatino, vinblastina y bleomicina (esquema PVB). Sin embargo, con frecuencia el diagnóstico se hace sobre la pieza ya extirpada, consiguiéndose igualmente una tasa de curación con la cirugía que sobrepasa el 95%, y es que en las tres cuartas partes de los casos se trata de estadios I. Para verificar tanto la ausencia de tumor residual como de recidivas está indicado el seguimiento, especialmente en los dos primeros años, mediante niveles de  $\beta$ -hCG y LDH, y RM. No parece aportar nada el realizar un second look. De ser necesario puede recurrirse a la quimioterapia adyuvante, con un índice de supervivencia del 85%. (43, 44).

Por todo lo anterior, para llegar al diagnóstico correcto deben valorarse cuidadosamente los antecedentes personales y familiares, en busca de ambigüedad genital o infertilidad, hacer una exploración física completa (talla, genitales externos, caracteres sexuales secundarios), estudio analítico (estradiol, testosterona, LH-FSH y hormonas suprarrenales), cariotipo, pruebas de imagen, ecografía y/o RM para valorar genitales internos y laparoscopia diagnóstica con biopsia de las gónadas.

### CONCLUSIÓN

La disgenesia gonadal pura es un trastorno de la diferenciación sexual en el que individuos 46,XY presentan cariotipo femenino y gónadas constituidas

por tejido fibroso. Su etiología es múltiple e implica un defecto en la acción del gen SRY que media la diferenciación testicular. Aunque generalmente es de aparición esporádica debe descartarse un carácter hereditario mediante la valoración cuidadosa de los familiares más próximos.

La importancia del género atribuido durante la crianza para la futura identificación y rol sexual en la vida adulta, así como la tendencia a desarrollar tumores a partir de las gónadas disgenéticas obligan a un estudio diagnóstico completo ante cualquier individuo con ambigüedad sexual o que presente un cariotipo no acorde con su fenotipo, de ser posible al nacimiento.

El tratamiento de elección para la gonadectomía profiláctica debe ser el laparoscópico.

NOTA: La secuenciación completa del gen SRY ha sido realizada por Sistemas Genómicos.

### BIBLIOGRAFÍA

1. **Swyer GL:** Male Pseudohermafroditism: A hitherto undescribed form. *BMJ* 1955;2:709-12.
2. **Intersex Society of North America.:** Recommendations for Treatment: Intersex Infants and Children (Pamphlet). San Francisco: 1995, ISNA.
3. **Verp MS, Simpson JL.:** Abnormal sexual development and neoplasia. *Cancer Genet Cytogenet* 1987; 25:191-218.
4. **Kingsbury AC, Frost F, Cookson WO.:** Dysgerminoma, gonadoblastoma, and testicular germ cell neoplasia in phenotypically female and male siblings with 46 XY genotype. *Cancer* 1987; 59:288-91.
5. **Ford CE, Jones KW, Polani P, De Almeida JC, Briggs JH.:** A sex-chromosome anomaly in a case of gonadal dysgenesis (Turner's syndrome). *Lancet* 1959; 1:711-3.
6. **Jacobs PA, Strong JA.:** A case of human intersexuality having a possible XXY sex-determining mechanism. *Nature* 1959; 183:302-3.
7. **Sinclair AH, Berta P, Palmer MS, Ross Hawins J, Griffiths BL, Smith MJ et al.:** A gene from the human sex-determining region encodes a protein with homology to a conserved DNA-binding motif. *Nature* 1990; 346:240-4.
8. **Donahoe JH, Swann DA, Hayashi A, Sullivan MD.:** Mullerian duct regression in the embryo is correlated with cytotoxic activity against a human ovarian cancer. *Science* 1979; 205:913-5.
9. **Freije D, Helms C, Watson SM, Donis-Keller H.:** Identification of a second pseudoautosomal region near the Xq and Yq telomeres. *Science* 1992; 258:1784-7.
10. **Page DC, Mosher R, Simpson E, Fisher EMC,**

- Mardon G, Pollack J et al.:** The sex determining region of the human Y chromosome encodes a finger protein. *Cell* 1987; 51:1091-104.
11. **Tucker PK, Lundrigan BL.:** Rapid evolution of the sex determining locus in Old World mice and rats. *Nature* 1993; 364:715-7.
  12. **Fleming A, Vilain E.:** The endless quest for sex determination genes. *Clin Genet* 2004; 67:15-25.
  13. **Lalli E, Ohe K, Latorre E, Bianchi ME, Sassone-Corsi P.:** Sexy splicing: regulatory interplays governing determination from *Drosophila* to mammals. *J Cell Science* 2003; 116:441-5.
  14. **Gubbay J, Collingnon J, Koopman P, Capel B, Economou A, Munsterberg A et al.:** A gene mapping to the sex-determining region of the mouse Y chromosome is a member of a novel family of embryonically expressed genes. *Nature* 1990; 346:245-50.
  15. **Burgoyne PS. Mammalian X and Y.:** crossover. *Nature* 1996; 319:258-9.
  16. **Cao QP, Gaudette MF, Robinson DH, Crain WR.:** Expression of the mouse testis-determining gene *Sry* in male preimplantation embryos. *Mol Reprod Dev* 1995; 40:196-204.
  17. **Koopman P, Munsterberg A, Capel B, Vivian N, Lovell-Badge R.:** Expression of a candidate sex-determining gene during mouse testis differentiation. *Nature* 1990; 348:450-2.
  18. **Sarafoglou K, Ostrer H. Familial Sex Reversal.:** A Review. *J Clin Endocrinol Metab* 2000; 85:483-93.
  19. **De Santa Barbara P, Bonneaud N, Boizet B, Desclozeaux M, Moniot B, Sudbeck P et al.:** Direct interaction of *SRY*-related protein *SOX9* and steroidogenic factor 1 regulates transcription of the human anti-Müllerian hormone gene. *Mol Cell Biol* 1998; 18:6653-65.
  20. **Tomboc M, Lee PA, Mittwally MF, Schneck FX, Bellinger M, Witchel SF.:** Insuline-like 3/relaxine-like factor (RLF) gene: no relationship with cryptorchidism. *Pediatric Research* 2000; 47:538-41.
  21. **Speroff L, Glass RH, Kase NG.:** Clinical Gynecologic Endocrinology and Infertility, 6th ed. Lippincott Williams & Wilkins, 1999.
  22. **Haqq CM, Danahoe PK.:** Regulation of Sexual Dimorphism in Mammals. *Physiological Reviews* 1998; 78:1-33.
  23. **Chin T, Parry RL, Danahoe PK.:** Human Müllerian inhibiting substance inhibits tumor growth in vitro and in vivo. *Cancer Res* 1991; 51:2101-6.
  24. **Moore KL, Persaud TVN.:** The Developing Human: Clinically Oriented Embryology, 6th ed. Philadelphia, WB Saunders, 1998.
  25. **Imperato-McGinley J, Guerrero L, Gautier T, Peterson RE.:** Steroid 5 $\alpha$ -reductase deficiency in man: an inherited form of male pseudohermaphroditism. *Science* 1974; 186:1213-6.
  26. **Wilbert DM, Griffen JE, Russell DW.:** Characterization of the cytosol androgen receptor of the human prostate. *J Clin Endocrinol Metab* 1983; 56:113-20.
  27. **Phoenix CH, Goy RW, Gerall AA, Young WC.:** Organizing action of prenatally administered testosterone propionate on the tissues mediating mating behaviour in the female guinea pig. *Endocrinology* 1959; 65:369-88.
  28. **Ehrhardt AA, Epstein E, Money J.:** Fetal androgens and female gender identity in the early treated androgenital syndrome. *Johns Hopkins Med J* 1968; 122:160-7.
  29. **Lewis M, Brooks-Gunn J.:** Social Cognition and the Acquisition of Self. New York. Plenum Press, 1979.
  30. **American Academy of Pediatrics.:** Committee on Genetics. Evaluation of the Newborn With Developmental Anomalies of the External Genitalia. *Pediatrics* 2000; 106:138-42.
  31. **Meyer-Bahlburg HFL.:** Gender assignment and Reassignment in 46,XY Pseudohermaphroditism and Related Conditions. *JCE & M* 1999; 84:3455-8.
  32. **Migeon CJ, Wisniewski AB, Brown TR, Rock JA, Meyer-Bahlburg HFL, Money J et al.:** 46,XY Intersex Individuals: Phenotypic and Etiologic Classification, Knowledge of Condition, and Satisfaction With Knowledge in Adulthood. *Pediatrics* 2002; 110:32-9.
  33. **Wagner T, Wirth J, Meyer J, Zabel B, Held M, Zimmer J et al.:** Autosomal sex reversal and campomelic dysplasia are caused by mutations in and around the *DRY*-related gene *SOX9*. *Cell* 1994; 79:1111-20.
  34. **Francke U, Holmes LB, Atkins L, Riccardi VM.:** Aniridia-Wilm's tumour association: evidence for specific deletion of 11p13. *Cytogen Cell Genet* 1979; 24:185-92.
  35. **Mueller RF.:** The Denys-Drash syndrome. *J Med Genet* 1994; 31:471-7.
  36. **Frasier SD, Bashore RA, Moser HD.:** Gonadoblastoma associated with pure gonadal dysgenesis in monozygous twins. *J Pediatr* 1964; 64:740-5.
  37. **Gibbons RJ, Picketts DJ, Villard L, Higgs DR.:** Mutations in a putative global transcriptional regulator cause X-linked mental retardation with alpha-thalassemia (ATR-X syndrome). *Cell* 1995; 80:837-45.
  38. **Tsuchiya K, Reijo R, Page DC, Distèche CM.:** Gonadoblastoma: molecular definition of the susceptibility region on the Y chromosome. *Am J Hum Genet* 1995; 57:1400-7.
  39. **Petrovic V, Nasioulas S, Chow CW, Voullaire L, Schmidt M, Dahl H.:** Minute Y chromosome derived marker in a child with gonadoblastoma: cytogenetic and DNA studies. *J Med Genet* 1992; 29:542-6.

40. **Antonini S, Barbosa AS, Rosenberg C, Barbosa ACC, Moreira-Fiho CA, Vianna-Morgante AM.:** RB1 deletion in gonadoblastoma in a XY female. *Hum Genet* 1997; 101:181-5.
41. **Wilson EE, Vuitch F, Carr BR.:** Laparoscopic removal of dysgenetic gonads containing a gonadoblastoma in a patient with Swyer syndrome. *Obstet Gynecol* 1992; 79:842-4.
42. **Dénes FT, Cocuzza MAS, Schneider-Monteiro ED, Silva FEQ, Costa EMF, Mendonca BB et al.:** The laparoscopic management of intersex patients: the preferred approach. *BJU International* 2005; 95:863-7.
43. **Lu KH, Gershenson DM.:** Update on the Management of Ovarian Germ Cell Tumors. *J Reprod Med* 2005; 50:417-25.
44. **Lai C-H, Chang T-C, Hsueh S, Wu T-I, Chao A, Chou H-H et al.:** Outcome and prognostic factors in ovarian germ cell malignancies. *Gynecol Oncol* 2005; 96:784-91.