

Cirugía

## La mini-hidrolaparoscopia transvaginal: un nuevo método diagnóstico en esterilidad

### *Transvaginal mini-hydrolaparoscopy: a new diagnostic method in sterility*

Abad A, Payá V, Diago V, Ródenas JJ, Costa S, Coloma F, Gilabert J\*.

\*Servicio de Ginecología. Hospital Arnau de Vilanova. Valencia. España

#### **Resumen.**

**Objetivo:** *Evaluar la utilidad y valor pronóstico de la hidrolaparoscopia transvaginal en mujeres estériles.* **Diseño:** *Estudio retrospectivo.* **Lugar:** *Hospital Arnau de Vilanova. Valencia (España).* **Pacientes:** *Se estudiaron veinte pacientes sometidas a una hidrolaparoscopia transvaginal.* **Intervenciones:** *Hallazgos hidrolaparoscópicos.* **Resultados:** *La tasa de acceso exitoso fue del 95%. Encontramos patología en 6 pacientes, de las cuales 2 requirieron laparoscopia operatoria convencional. De 6 pacientes con adherencias, 4 (66,6%) presentaban permeabilidad tubárica y sólo dos* **Conclusión:** *La hidrolaparoscopia transvaginal es un método seguro y bien tolerado para la investigación de las estructuras tubo-ováricas en esterilidad de origen desconocido.*

**Palabras clave:** Hidrolaparoscopia. Esterilidad

#### *Resumen*

**Objective:** *To evaluate the usefulness and prognostic value of transvaginal hydrolaparoscopy in infertile women.* **DESIGN:** *Retrospective study.* **Setting:** *Hospital Arnau de Vilanova. Valencia (Spain).* **PATIENTS:** *Twenty patients who were submitted to a hydrolaparoscopy were studied.* **Intervention (S):** *Transvaginal hydrolaparoscopy findings.* **Results:** *The successful rate of access was 95%. Pathology was found in 6 patients, of whom 2 required operative laparoscopy. Also, out of 6 patients with adhesions, 4 (66,6%) had normal dye test bilateral, and only two (33,3%) had bilateral occlusion of the tubes. No complications were observed..* **Conclusion:** *Transvaginal hydrolaparoscopy is a safe and well-tolerated method for investigating the tubo-ovarian structures in unexplained infertility*

**Key words:** Hydrolaparoscopy. Sterility

---

**Correspondencia:** Juan Gilabert Aguilar  
Servicio de Ginecología. Hospital Arnau de Vilanova.  
C/San Clemente, 12  
46015 Valencia

## INTRODUCCIÓN

El procedimiento de observar los órganos pélvicos y abdominales a través del espacio de Douglas no es nuevo. Los primeros estudios se publicaron en 1944 (1) y desde entonces, la culdoscopia ha experimentado diversas modificaciones, sirviendo como complemento a la laparoscopia, pero fue desplazada por ésta en los años 70 debido a un mayor desarrollo técnico. Entre otras cosas porque la laparoscopia presentaba mayor simplicidad en la práctica de las esterilizaciones tubáricas (2). A finales de los años 90, Gordts y cols.(3) describieron la práctica ambulatoria de lo que él denominó hidrolaparoscopia transvaginal.

Se destacaban las ventajas del método: (visualización atraumática de los anexos, evitar anestesia general, posibilidad de cromopertubación) y recomendaba una mayor experiencia para evaluar su viabilidad especialmente en pacientes sin sospecha de cambios patológicos en la pelvis menor. Así, estas modificaciones en la técnica reabrieron la cuestión de su importancia especialmente en el diagnóstico de las pacientes estériles.

La hidrolaparoscopia transvaginal es un procedimiento mucho menos invasivo para las pacientes que la laparoscopia. Varios estudios han evaluado la fiabilidad y seguridad de la hidrolaparoscopia transvaginal, pero el procedimiento no está todavía difundido en la práctica clínica de forma ambulatoria.

Habitualmente la hidrolaparoscopia utiliza una óptica de 4 mm y una vaina de flujo continuo de 7 mm (fertiloscopio). Este tamaño supone en ocasiones que aunque la visión sea buena, el procedimiento deba realizarse bajo anestesia en quirófano y no ambulatoriamente.

El objetivo de este estudio es la valoración de la tolerancia por las pacientes y los resultados obtenidos con esta nueva técnica de hidrolaparoscopia que utiliza una vaina externa de 2 mm y una óptica de alta resolución de 1,9 mm de diámetro.

## MATERIAL Y MÉTODOS

### Pacientes.

De enero a febrero de 2003, se sometieron a una hidrolaparoscopia transvaginal un total de 20 pacientes. Esta se indicó para evaluar las mujeres con esterilidad de origen desconocido o sospecha de esterilidad de origen tubárico por hallazgos en la histerosalpingografía con el fin de decidir tratamientos posteriores.

Se excluyeron pacientes que presentaron: Patología pélvica evidente, masas pélvicas ocupando el espacio de Douglas (miomas posteriores, quiste de ovario o útero en retroflexión fijados) o obliteración debida a endometriosis extensa o endometriosis del tabique recto vaginal. Para el diagnóstico de estas patologías nos basamos en la exploración pélvica previa y en la ecografía transvaginal (Esaote Biomédica AU5).

### Técnica.

La técnica utilizada consiste en un sistema adaptado a una aguja de Veress (Circon ACMI, Stanford, CT), como describió Gordts y cols (3). Este instrumento se conectó a una video cámara y el procedimiento se siguió en una pantalla de T.V. (Figura 1)

Con la paciente en posición ginecológica, se infiltra el labio posterior del cérvix uterino y el centro de la cara posterior de la vagina con lidocaina 10 mg/ml mas epinefrina 0,005 mg/ml y una pequeña cantidad de analgésico opioide. El labio posterior del cérvix se cogió con una pinza de Pozzi para exponer el fórnix posterior. (Figura 2)

Canalizamos el cérvix con una cánula apropiada (Zumi-Cooper surgical) de 3 mm de diámetro. Posteriormente se introduce la aguja de Veres de 2,3 mm de diámetro (Imagyn) en el fondo de saco de Douglas 1,5 cm por debajo del cérvix. Una vez retirada la vaina, se realiza la perfusión continua de 50-150 ml de solución salina y se introduce la óptica de 2 mm de diámetro, 180 mm de longitud y 0° de visión panorámica, (Richard Wolf 75434 Knittlingen - Alemania-).

La distensión peritoneal se lleva a cabo con suero salino fisiológico a 37° C. La irrigación continua du-

### Vídeo-MinifibroscoPIO

la máxima solución para una mínima incidencia del paciente

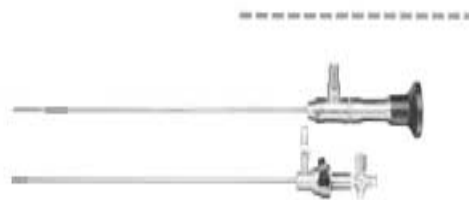
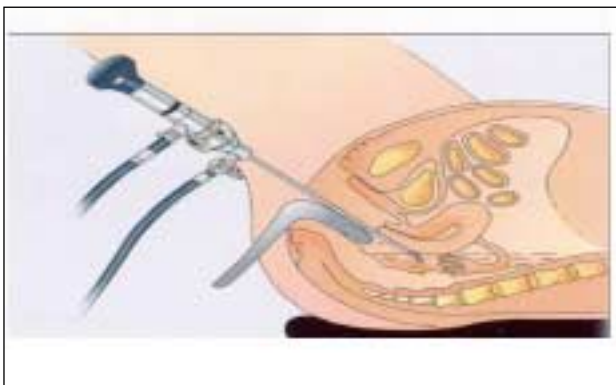


Figura 1

Detalle del aparato para la mini-hidrolaparoscopia.

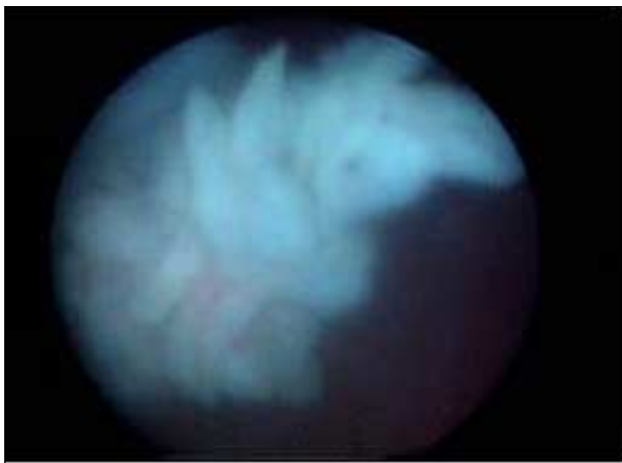rante la exploración por gravedad. El examen comenzó con la identificación de la cara posterior del útero. Mediante rotación e inserción más profunda del endoscopio se examinaron las estructuras tubo-ováricas. Después se examinan la superficie ovárica y todos los segmentos de la trompa. La permeabilidad tubárica se comprobó introduciendo una inyección de azul de metileno a través del catéter uterino previamente introducido. (Figura 3)

Cuando el examen se completó, se intentó extraer todo el fluido posible a través del trocar. Finalmente, se extrajo el trocar y se dejó la vagina cerrar espontáneamente informando a la paciente de que podría haber un pequeño sangrado y se le aconsejó no utilizar tampones y abstenerse de relaciones sexuales durante una semana.



**Figura 2**

*Técnica de la mini-hidrolaparoscopia*



**Figura 3**

*Visualización de la trompa.*

## RESULTADOS

La edad media de las pacientes fue de 32 años (28-37).

Los hallazgos observados en la hidrolaparoscopia fueron: 14 pacientes con aparato genital normal. En tres pacientes se observaron focos de endometriosis ovárica y síndrome adherencial peritubárico, con obstrucción tubárica bilateral. Se etiquetaron 2 de ellas de estadio II de la AFS-r y una de ellas de estadio III de la AFS-r, procediéndose a la realización de una laparoscopia convencional y cirugía de la endometriosis reglada (adhesiolisis, salpingolisis, fulguración de los focos endometriósicos con láser CO<sub>2</sub>). En dos pacientes se observaron adherencias laxas peritubáricas.

Observamos una complicación intraoperatoria; un caso de acceso fallido con una falsa vía subperitoneal; practicamos una laparoscopia diagnóstica convencional que fue normal.

No tuvimos complicaciones postoperatorias.

La duración media de la intervención fue de 20 minutos (10-35).

Todas las pacientes en las que solo se practicó hidrolaparoscopia fueron dadas de alta a las dos horas en la Unidad de Cirugía sin Ingreso (UCSI).

Las pacientes sometidas a cirugía laparoscópica fueron dadas de alta antes de las 24 horas.

## DISCUSIÓN

Nuestro estudio confirma los hallazgos de estudios previos que utilizaron esta técnica (4, 5, 6). Tuvimos una entrada exitosa en la pelvis en 19 de las 20 pacientes estudiadas.

Encontramos que la hidrolaparoscopia transvaginal es un procedimiento muy bien tolerado por las pacientes. El tiempo de exploración medio fue de 20 minutos. Este tiempo fue más largo en los primeros casos reduciéndose considerablemente en exploraciones posteriores. No encontramos complicaciones en nuestra serie, probablemente porque se respetaron todas las contraindicaciones, seleccionando previamente las pacientes.

Otros autores tuvieron pocas complicaciones (1,8%), y todas ellas fueron complicaciones menores excepto dos lesiones vesicales (8). En nuestra serie, no se observó ninguna complicación durante ni después de la exploración.

Algunos autores (6), consideran la presencia de un útero en retroflexión no fijado a la pelvis una contraindicación relativa. También la obesidad se consi-

dera en algunos trabajos una contraindicación relativa (6, 7). El no poder acceder se debió en un caso inicial a la curva de aprendizaje. La presencia de úteros en retroflexión fijados a la pelvis fue una contraindicación desde el inicio.

Como método diagnóstico, la hidrolaparoscopia transvaginal es superior a la laparoscopia estándar, ya que la laparoscopia tiene más tasa de complicaciones (9), pero la visión con este método está restringida al espacio retrouterino, que es el compartimento más importante a valorar en las pacientes estériles.

La hidrolaparoscopia permite visualizar la movilidad de las trompas. Gordts y cols describieron la importancia de la motilidad tubárica para la captación por esta de los ovocitos y grabaron este acontecimiento in vivo por primera vez (10). Si la trompa y el ovario presentan adherencias, el proceso de la liberación de ovocitos y la captación por la fimbria son más dificultosos si no imposibles.

En la mayoría de los centros se usa la histerosalpingografía para el estudio de la permeabilidad tubárica. Swart y cols describieron que la histerosalpingografía tenía una baja sensibilidad (0,65) en comparación con la laparoscopia en el diagnóstico de la permeabilidad tubárica (11). En su meta-análisis concluyeron que la histerosalpingografía sólo era fiable cuando mostraba obstrucción completa bilateral. Si se mostraba permeabilidad tubárica, no era fiable y necesitaba laparoscopia para confirmación de esta. Esto se ha confirmado por otros autores como Watrelot y cols(4) y Darai y cols.(12). Antes de ser sometidas a hidrolaparoscopia en estos estudios, se había practicado una histerosalpingografía a estas pacientes que había sido considerada como normal o no patológica. Watrelot y cols (4), encontraron que el 53,8% de las pacientes requerían procedimientos operatorios, de las que el 36,2% eran consecuencia de enfermedades inflamatorias pélvicas. Darai y cols (12), encontraron una anatomía normal sólo en el 44,5% de sus pacientes y adherencias en el 27,8%. Shibahara y cols (9), encontraron una diferencia significativa en los diagnósticos de adherencias peritubáricas entre las histerosalpingografías y la hidrolaparoscopia en los grupos de pacientes estériles que estudiaron ( $p=0,0007$ ). Estos autores proponían la hidrolaparoscopia como procedimiento diagnóstico de primera línea en la investigación de la esterilidad. Otros autores han encontrado coincidencias entre los hallazgos de las histerosalpingografías y la hidrolaparoscopia (13).

En un estudio en el que se evaluó retrospectivamente una serie de pacientes gestantes tras haber sido sometidas a hidrolaparoscopia, se detectó que esta

técnica fue especialmente útil para seleccionar el tratamiento adecuado (14).

En nuestro grupo, tres pacientes con adherencias tubo-ováricas tenían una obstrucción tubárica bilateral, con histerosalpingografías que informaban en dos casos de obstrucción tubárica bilateral y en un caso de obstrucción tubárica unilateral. Dos de nuestras pacientes con adherencias laxas tenían histerosalpingografías normales.

En los casos en los que las adherencias eran laxas, no se realizó laparoscopia para liberarlas. No está clara la importancia de estas adherencias en la esterilidad y no es posible visualizarlas mediante la laparoscopia estándar en la mayoría de las ocasiones. La observación de las estructuras tubo-ováricas flotando libremente en el agua ha hecho que estas adherencias sean visibles (6, 7, 15). Por lo tanto, la hidrolaparoscopia transvaginal nos puede hacer entender mejor algunos casos de esterilidad de origen desconocido.

Considerando el balance entre la información obtenida y la escasa invasividad de la técnica, creemos que la mini-hidrolaparoscopia transvaginal es una alternativa útil a la laparoscopia convencional como método diagnóstico endoscópico en esterilidad.

## BIBLIOGRAFÍA

1. **Decker A, Cherry TH.:** Culdoscopy: New method in diagnosis of pelvic disease. Preliminary report. *Am J Surg* 1944; 64: 40-44.
2. **McCann MF, Cole LP.:** Risks and benefits of culdoscopic female sterilization. *Int J Gynaecol Obstet* 1978; 16: 242-247.
3. **Gordts S, Campo R, Rombauts L, Brosens I.:** Transvaginal hydrolaparoscopy as an outpatient procedure for infertility investigation. *Hum Reprod* 1998; 13: 99-103.
4. **Waterlot A, Dreyfus JM, Andine JP.:** Evaluation of the performance of fertiloscopy in 160 consecutive infertile patients with no obvious pathology. *Hum Reprod* 1999; 14: 707-11
5. **Dechaud H, Ahmed SA, Aligier N, Vergnes C, Hedon B.:** Does transvaginal hydrolaparoscopy render standard diagnostic laparoscopy obsolete for unexplained infertility investigation. *Eur J Obstet Gynecol Reprod Biol* 2001; 94: 97-102.
6. **Jónsdóttir K, Lundorff P.:** Transvaginal hydrolaparoscopy: a new diagnostic tool in infertility investigation. *Acta Obstet Gynecol Scand* 2002; 81: 882-885.
7. **Gordts S, Campo R, Brosens I.:** Office transvaginal hydrolaparoscopy for early diagnosis of pelvic endometriosis and adhesions. *J Am Assoc Gynecol Laparosc* 2000; 7: 45-9.

8. **Gordts S, Campo R, Rombauts L, Brosens I.:** Risk and outcome of bowel injury during transvaginal pelvic endoscopy. *Fertil Steril* 2001; 76: 1238-41.
9. **Shibahara H, Fujiwara H, Hirano Y, Suzuki T, Ohara H, Takamizawa S.:** Usefulness of transvaginal hydrolaparoscopy in investigating infertile women with Chlamydia trachomatis infection. *Hum Reprod* 1998; 13: 867-72.
10. **Gordts S, Campo R, Romabauts L, Brosens I.:** Endoscopic visualization of the process of fimbrial ovum retrieval in the human. *Hum Reprod* 1998; 13: 1425-8.
11. **Swart P, Mole BWJ, van der Veen F, van Beurden M, Redekop WK, Bossuyt PMM.:** The accuracy of hysterosalpingography in the diagnosis of tubal pathology: a meta-analysis. *Fertil Steril* 1995; 64: 486-91.
12. **Darai E, Desolle L, Leucuru F, Soriano D.:** Transvaginal hydrolaparoscopy compared with laparoscopy for the evaluation of infertile women: a prospective comparative blind study. *Hum Reprod* 2000; 15: 2379-82.
13. **Cicinelli E, Mateo M, Causio F, Schonauer LM, Pinto V, Galantino P.:** Tolerability of the mini-panendoscopic approach (transvaginal hydrolaparoscopy and minihysteroscopy) versus hysterosalpingography in an outpatient infertility investigation. *Fertil Steril* 2001; 76: 1048-51.
14. **Fujikawa H, Shibahara H, Hirano Y, Suzuki T, Takamizawa S, Sato I.:** Usefulness and prognostic value of transvaginal hydrolaparoscopy in infertile women. *Fertil Steril* 2003; 79: 186-189.
15. **Nawroth F, Foth D, Schmidt T, Römer T.:** Results of a prospective comparative study of transvaginal hydrolaparoscopy and chromolaparoscopy in the diagnosis of infertility. *Gynecol Obstet Invest* 2001; 52: 184-188.